

---

# PERAWATAN REDUKSI TERTUTUP FRAKTUR MANDIBULA PADA ANAK: LAPORAN KASUS

(THE MANAGEMENT CLOSE REDUCTION OF MANDIBULAR FRACTURE IN PEDIATRIC PATIENT: A CASE REPORT)

Melva Novi Yanti\*, Abel Tasman\*\*, Fathurachman \*\*\*

\* FKG Universitas Padjadjaran, RSUP Dr. Hasan Sadikin, Bandung

\*\* Departemen Bedah Mulut dan Maksilofasial

FKG Universitas Padjadjaran, RSUP Dr. Hasan Sadikin, Bandung

\*\*\* Departemen Orthopedi dan Traumatologi

FK Universitas Padjadjaran, RSUP Dr. Hasan Sadikin Bandung

Email: drg.melvasirait@yahoo.co.id

---

## Abstract

Mandibular fractures are less common in children compared to adults, due to a number of factors including the anatomical complexity of mandibular development in a child. This article aims to discuss the treatment's principle of mandibular fractures differ from that of adults due to concerns regarding mandibular growth and development of dentition. A case of a 7-year old boy with fracture of the left mandibular corpus that sinistra region was treated with a closed reduction method using gunning splints with circumferential mandibular wires. On the sixth week after surgery, the circumferential mandibular wiring and splint were removed. From clinical examination there was no edema; no oral mucosal abnormalities were found; no teeth mobility; and no step displacement at corpus mandibular sinistra region. The treatment's goal is to restore the structures from the broken bone to its pre-injury position as non-invasively as possible with minimal residual esthetic and functional impairment.

**Key words:** mandibular fracture, pediatric, close reduction, gunning splint

## Abstrak

Fraktur mandibula merupakan jenis fraktur yang jarang terjadi pada anak dibandingkan orang dewasa dikarenakan banyak faktor salah satunya adalah pertumbuhan mandibula pada anak yang kompleks. Artikel ini bertujuan untuk mendiskusikan prinsip perawatan fraktur mandibula pada anak berbeda dengan dewasa dikarenakan pertumbuhan dan perkembangan rahang dan gigi. Seorang anak laki-laki berusia 7 tahun dengan fraktur pada korpus mandibula regio sinistra dirawat dengan metode reduksi tertutup menggunakan gunning splint dengan kawat sirkumferensial mandibula. Enam minggu paska operasi, kawat sirkumferensial mandibula dan splint dilepas. Dari pemeriksaan klinis tidak terlihat adanya edema; tidak ditemukan adanya kelainan pada mukosa rongga mulut; tidak terdapat gigi yang goyang; serta tidak terdapat step displacement pada korpus mandibula regio sinistra. Tujuan perawatan adalah untuk memperbaiki struktur tulang yang patah ke posisi sebelum trauma melalui pendekatan non invasif dengan meninggalkan kerusakan fungsi serta defek estetik minimal.

**Kata kunci:** fraktur mandibula, pasien anak, reduksi tertutup, gunning splint

---

## PENDAHULUAN

Prinsip penanganan trauma maksilofasial secara umum tidak berbeda antara orang dewasa dan anak, akan tetapi pertumbuhan serta perkembangan tulang wajah pada anak menjadi pertimbangan tersendiri. Fraktur pada anak jarang terjadi bila dibandingkan dengan orang dewasa. Hal ini disebabkan faktor sosial dan anatomi tulang wajah anak. Secara sosial,

anak berada dibawah pengawasan orang tua sehingga terhindar dan terlindungi dari trauma, kecelakaan dan kekerasan. Secara anatomi, tulang wajah anak yang dalam masa pertumbuhan, memiliki tingkat fleksibilitas tulang wajah dan lapisan adiposa yang melapisi tulang sehingga berpengaruh terhadap rendahnya insidensi terjadinya fraktur maksilofasial. Kira-kira setengah dari trauma maksilofa-

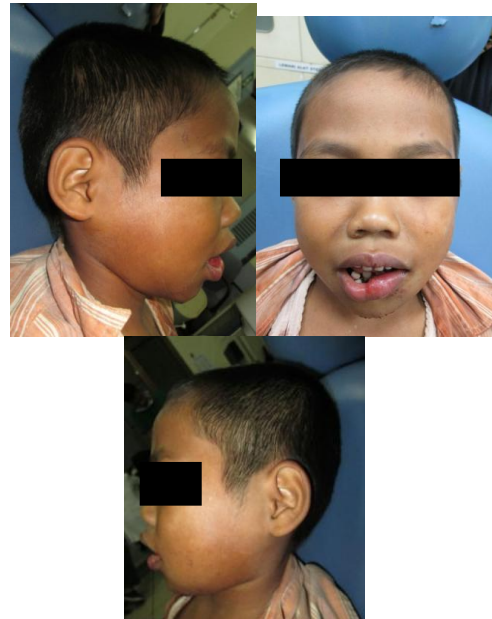sial melibatkan mandibula dan anak laki-laki lebih sering terkena dibandingkan anak perempuan dengan rasio 2:1.<sup>1</sup>

Tujuan utama dari manajemen fraktur adalah mengembalikan struktur tulang ke posisi yang stabil sebelum trauma dengan meninggalkan defek estetik dan kerusakan fungsi yang minimal. Pemilihan teknik reduksi tertutup dengan fiksasi maksilomandibular pada anak usia sangat muda dipengaruhi beberapa pertimbangan khusus seperti tingkat kooperatif pasien dan asupan nutrisi. Makalah ini melaporkan suatu kasus yang jarang terjadi yaitu fraktur mandibula pada anak dengan perawatan reduksi tertutup menggunakan gunting splint dan kawat sirkumferensial mandibula.<sup>2</sup>

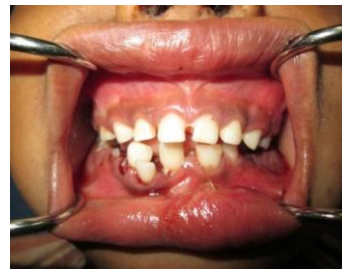### LAPORAN KASUS

Seorang anak laki-laki usia 7 tahun, datang dengan keluhan patah pada rahang bawah. Ketika pasien sedang memanjat pohon jambu setinggi 2 meter, tiba-tiba pasien kehilangan keseimbangan dan terjatuh dengan mekanisme wajah membentur tanah terlebih dahulu. Tidak terdapat riwayat pingsan dan mual muntah, tidak terdapat perdarahan dari hidung dan telinga, namun terdapat perdarahan dari mulut. Kemudian pasien dibawa ke RS Majalaya, disana dilakukan pencitraan kepala disertai penjahitan pada dagu, bibir bawah dan pipi bagian dalam. Lalu pasien dirujuk ke Instalasi Gawat Darurat Bagian Bedah Mulut dan maksilofasial RS Hasan Sadikin Bandung.

Pada pemeriksaan fisik, secara umum tidak ditemukan adanya kelainan, kesadaran compos mentis serta vital sign dalam batas normal. Pada pemeriksaan ekstraoral ditemukan wajah asimetris, edema pada mandibula regio sinistra (gambar 1). Pada pemeriksaan intra oral terdapat: pembukaan mulut normal, *step displacement* tulang pada area lingual mandibula regio sinistra, edema pada region labialis inferior, bekas penjahitan pada regio mentalis, labialis inferior dan mukosa bukal regio sinistra, vulnus laceratum pada regio gingiva gigi 36, 75-85; vulnus abrasivum pada regio mentalis; kegoyangan tingkat 3 gigi 75,74,73,82,81 (gambar 2).

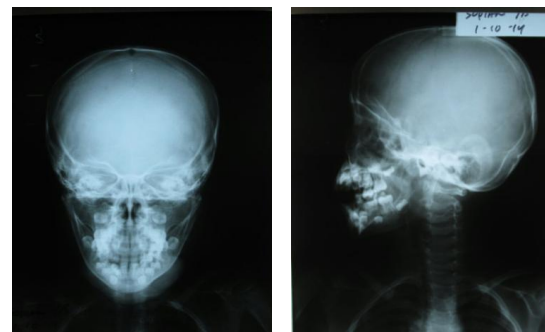


Gambar 1 Profil wajah pre operasi

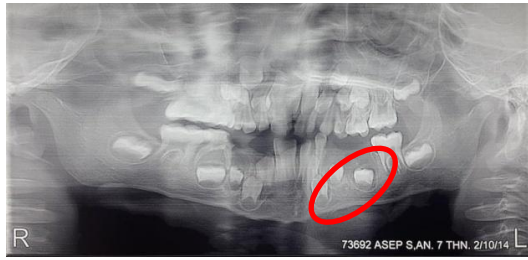


Gambar 2 Gambaran Intraoral

Pada pemeriksaan darah lengkap, terlihat kadar leukosit dan kadar gula darah yang meninggi sebagai akibat dari proses infeksi dan inflamasi. Hasil pencitraan radiografis yaitu Schedel AP-Lateral tidak terlihat dengan jelas gambaran radiolusen garis fraktur (gambar 3). Sedangkan pada pencitraan panoramik terlihat ada gambaran radiolusen garis fraktur di mesial gigi 36 yang meluas hingga border mandibula sinistra (gambar 4).

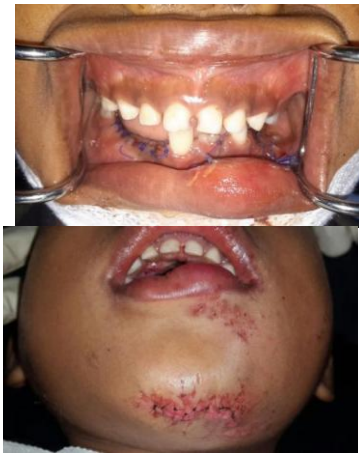

Gambar 3 Gambaran pencitraan Schedel AP-Lateral



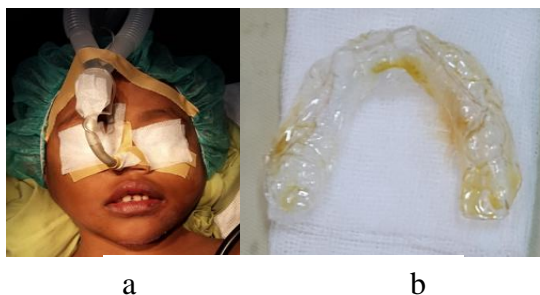Gambar 4 Gambaran pencitraan panoramik

Berdasarkan pemeriksaan klinis dan rontgen panoramik maka pasien didiagnosa dengan fraktur korpus mandibula sinistra. Di ruang emergensi dilakukan tindakan pencabutan gigi 75,74,73,82,81 dengan kegoyangan tingkat 3 serta alveolektomi dan penjahitan vulnus laceratum intraoral dan ekstraoral (gambar 5). Pasien dimasukkan ke ruang rawat inap untuk perbaikan keadaan umum serta persiapan reduksi tertutup didalam anestesi umum.



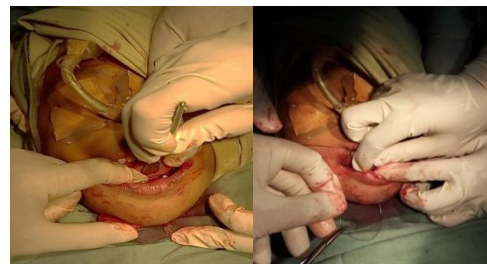Gambar 5 Foto paska tindakan emergensi

Lima hari kemudian dilakukan tindakan reduksi tertutup dengan pemasangan *gunning splint* dan kawat sirkumferensial mandibula didalam anestesi umum. Dilakukan insisi pada regio mentalis, yang diikuti dengan penempatan *gunning splint* pada mandibula dan pemasangan kawat sirkumferensial mandibula dengan menggunakan kawat 4.0 dengan bantuan jarum intravena yang ditusukkan melalui area insisi pada regio mentalis menembus hingga ke intraoral. Selanjutnya dilakukan suturing pada regio mentalis (gambar 6).



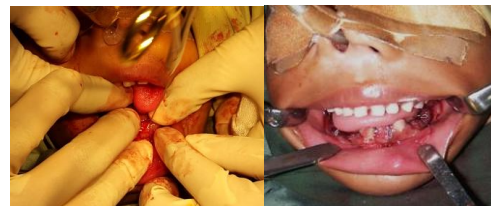a

b



c

d

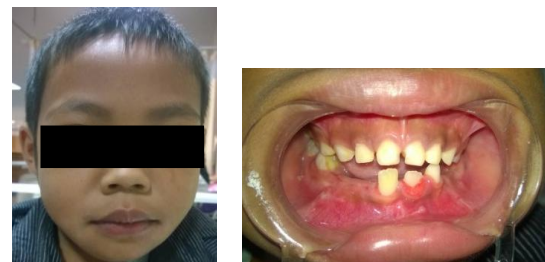

e

f

Gambar 6 (a,b,c,d,e,f) Prosedur intra operasi

Instruksi paska operasi meliputi pemberian makanan lunak, pemberian obat ampisilin kemasan sirup dengan dosis 4x250 mg, pemberian parasetamol kemasan sirup dengan dosis 3x250mg dan instruksi untuk menjaga kebersihan rongga mulut. Satu minggu paska operasi pasien datang untuk melakukan kontrol. Terlihat bahwa *gunning splint* dan kawat sirkumferensial mandibula masih terpasang dan stabil, tidak terlihat ada tanda inflamasi pada luka bekas operasi, tidak terdapat rasa sakit, serta tidak terdapat edem dan parestesi. Enam minggu paska operasi dilakukan pelepasan *gunning splint* dan kawat sirkumferensial mandibula didalam sedasi. Dari pemeriksaan klinis tidak terlihat adanya edema, tidak ditemukan adanya kelainan pada mukosa rongga mulut, tidak terdapat gigi yang goyang; serta tidak terdapat *step displacement* pada korpus mandibula regio sinistra (gambar 7).



A

b

Gambar 7 (a) foto profil enam minggu paska operasi, (b) foto intraoral paska pelepasan *gunning splint*

## DISKUSI

Pasien trauma maksilofasial pada anak berbeda dari orang dewasa meskipun memiliki luka yang sama oleh karena trauma yang terjadi. Pertama, pasien anak memiliki keuntungan karena kemampuannya untuk sembuh dengan cepat dengan komplikasi minimal oleh karena vaskularisasi jaringan yang baik dari wajah. Kedua, melalui pertumbuhan dan kemampuan yang melekat pada anak untuk beradaptasi, pemulihan jaringan maksilo fasial yang rusak dapat dimaksimalkan dan hilangnya fungsi dapat diminimalkan. Disamping keuntungan ini, ada karakteristik tertentu dari trauma maksilofasial pada anak yang harus senantiasa diingat yaitu anatomi wajah yang belum dewasa.

Cedera pada wajah karena trauma berpengaruh pada pertumbuhan, yang membuat tindak lanjut penanganan jangka panjang pada pasien anak wajib diperhatikan. Karena faktor ini, trauma maksilofasial pada anak tidak dapat dikelola dengan cara yang sama seperti pada orang dewasa.<sup>1,3</sup>

Pada pasien pediatrik, tulang bersifat lebih elastis, garis sutura lebih fleksibel dan terdapat lapisan adipose yang menutupi kerangka lebih tebal dari pada orang dewasa. Faktor-faktor ini juga berkontribusi terhadap rendahnya frekuensi fraktur maksilo fasial pada anak dan seringnya terjadi fraktur jenis *greenstick* dan *nondisplaced* pada anak. Kurangnya sinus *pneumatization* dan tunas gigi dalam rahang berkontribusi terhadap stabilitas dan rendahnya prevalensi pada fraktur midface.<sup>2,4</sup>

Etiologi cedera pada wajah bervariasi sesuai dengan usia. Secara keseluruhan menunjukkan bahwa, penyebab paling umum cedera pada wajah adalah kecelakaan kendaraan bermotor baik anak berada pada posisi sebagai penumpang atau pejalan kaki. Anamnesa yang akurat tentang riwayat trauma pada pasien ataupun pengantar sangat membantu perencanaan tindakan berikutnya.<sup>5</sup>

Pemeriksaan radiologi perlu dilakukan untuk membantu menegakkan diagnosa. Pemeriksaan lengkap pada wajah meliputi; pencitraan *Schedel AP lateral*, *Town's projection*, *Water's view* dan submental vertex. Pencitraan panoramik merupakan alat diagnostik lainnya yang diperlukan tetapi menuntut kerjasama pasien untuk diam selama berlangsung pemaparan. Pada negara-negara besar CT-Scan selalu digunakan dan menjadi standar perawatan menggantikan pemeriksaan radiologi konvensional.<sup>5</sup>

Prinsip umum penatalaksanaan fraktur (*recognition, reduction, stabilization, & fixation*) harus diterapkan disamping tetap mempertimbangkan dampak yang terjadi terhadap tumbuh kembang anak di

masa mendatang. Dilema sering muncul ketika harus memutuskan perawatan yang terbaik untuk penatalaksanaan trauma maksilo fasial terutama pada pasien anak. Peran dan fungsi rahang sebagai modulator pertumbuhan mandibula tidak terbantahkan. Potensi penyembuhan dan *remodelling* tulang pada anak lebih besar dari pada orang dewasa. Proses penyembuhan pada anak sangat cepat dan hanya perlu waktu 10-20 hari immobilisasi.<sup>1,4</sup>

Indikasi dari reduksi tertutup adalah fraktur yang bersifat *nondisplaced* dan menguntungkan, dimana untuk penanganan fraktur pada anak reduksi terbuka harus dihindari karena beresiko terhadap pertumbuhan benih gigi. Indikasi lain dari reduksi tertutup yaitu fraktur jenis *comminuted* dan fraktur kondilus kecuali fraktur kondilus bilateral dimana terjadi pemendekan mandibula.<sup>6</sup>

*Gunning splint* merupakan pilihan yang baik karena dengan metode reduksi tertutup dapat menstabilkan fraktur mandibula. Selain itu proses aplikasi serta pelepasan yang relatif lebih mudah, waktu operasi singkat, stabilisasi maksimal selama proses penyembuhan, serta trauma struktur sekitarnya minimal. Oleh karena alasan tersebut, metode reduksi tertutup menjadi pilihan solusi penanganan pada kebanyakan fraktur maksilofasial pada anak. Aktivitas osteogenik dan bone remodeling yang aktif pada anak menyebabkan fraktur yang terjadi baik pada maksila ataupun pada mandibula akan sulit untuk tereduksi dengan adekuat jika tidak segera dilakukan reduksi dalam beberapa hari. Hampir tidak ada atau jarang ditemukan kasus nonunion pada fraktur fasial pada anak-anak.<sup>2,7</sup>

Penatalaksanaan fraktur pada anak disertai dengan pemberian antibiotika, reduksi, dan stabilisasi dari fraktur. Pada pasien di bawah 2 tahun dengan fraktur *nondisplaced* dan menguntungkan biasanya hanya dilakukan observasi dan pemberian diet lunak. Sering terjadi fraktur *greenstick* pada regioman-dibula dan terjadi sedikit *displacement*. Hal ini kemungkinan disebabkan karena tulang mandibula yang elastik dan tertanamnya benih gigi sehingga memegang fragmen fraktur. Reduksi terbuka pada pasien anak jarang dilakukan. Fiksasi maksilo mandibular dapat dilakukan dengan pemasangan *erich arch bar*. Pada umur antara 5-12 tahun, dapat dilakukan pemasangan circum mandibular *wires* atau fiksasi skeletal. Jika memungkinkan, penggunaan reduksi tertutup untuk penanganan fraktur tersebut harus dipertimbangkan, mengingat bahwa reduksi terbuka akan berpotensi untuk mengganggu perkembangan tunas gigi.

Hampir pada semua kasus fraktur pada region ini penatalaksanaan dapat dilakukan dengan menggunakan teknik reduksi tertutup.<sup>5,8</sup>

## KESIMPULAN

Pada prinsipnya perawatan fraktur pada orang dewasa hampir sama dengan anak, namun faktor anatomi rahang anak yang masih dalam masa pertumbuhan perlu perhatian khusus. Untuk mendapatkan perawatan yang lebih baik, pada masa geligi campuran, gigi yang masih terpendam dan anatomi rahang yang sedang dalam masa pertumbuhan harus benar-benar dipertimbangkan.

Tujuan perawatan adalah untuk memperbaiki struktur tulang yang patah ke posisi sebelum trauma

melalui pendekatan non invasif dengan meninggalkan defek estetik dan fungsi yang minimal. Meskipun tidak ada aturan khusus mengenai perawatan optimal fraktur pada anak, metode yang lebih sederhana dan tidak invasif merupakan metode yang paling baik.

Dalam artikel ini hanya ditampilkan satu kasus dengan perawatan reduksi tertutup. Untuk pembelajaran yang lebih baik dapat dibuat artikel dengan membandingkan antara perawatan fraktur pada anak dengan reduksi tertutup dan reduksi terbuka.

## DAFTAR PUSTAKA

1. Marano R, Oliveira P. Mandibular fractures in children under 3 years: a rare case report. *Rev Port Estomatol Med Dent Cirmaxilofac* 2013; 54(3): 166–170.
2. Sezer B, Koyuncu B. Splint fixation with circummandibular wires for pediatric mandibular fracture. *EÜ DişhekFakDerg* 2010; 31: 113-11.
3. Fonseca. *Oral and maxillofacial trauma volume 2*. USA: Elsevier-Saunders, 2005.
4. Eusterman V. *Resident manual of trauma to the face, head, and neck*. 1<sup>st</sup> ed. USA: American Academy of Otolaryngology-Head and Neck Surgery Foundation, 2012.
5. Sharma S, Vashistha A. Pediatric mandibular fracture: a review. *International Journal of Clinical Pediatric Dentistry* 2009; 2(2): 1-5
6. Russel J, Watts T. Mandible fractures: evaluation and management. <<http://www.utmb.edu/otoref>> (30 Oktober 2014)
7. Madan N, Bajaj N, Arun. Conservative treatment of pediatric mandibular fracture with removable acrylic splint. *Indian Journal of Dental Sciences* 2010; 2(4): 22
8. Priya K, et al. Circummandibular wiring of symphysis fracture in a five year old child: a case report. 2013. <<http://www.hindawi.com/journals/>> (30 Oktober 2014)