

Open Reduction Internal Fixation (ORIF) pada Fraktur Kominutif

Parasimfisis Mandibula

Rahma Fridayana Fitri¹, Emil Akmal²

ABSTRAK

Terdapat kurang dari 15% kasus fraktur wajah pada kelompok usia anak yang mana kejadiannya semakin meningkat disaat anak mulai sekolah dan mencapai puncaknya saat anak memasuki masa remaja. Fraktur mandibula merupakan fraktur yang paling sering diantara semua fraktur wajah pada anak. Seorang anak perempuan berusia 10 tahun dengan penurunan kesadaran disertai dengan perdarahan aktif yang keluar dari mulut setelah kecelakaan lalu lintas. Kurang lebih dialami 3 jam sebelum masuk Rumah Sakit saat pasien menyeberang jalan tiba-tiba datang sepeda motor dengan kecepatan tinggi menabrak pasien, lalu pasien terjatuh dengan mekanisme yang tidak diketahui. Riwayat mual dan muntah disangkal, ditemukan perdarahan dari mulut, tidak ditemukan perdarahan hidung dan telinga. Dari hasil pemeriksaan *primary survey*, dijumpai *gargling*, bentuk dan gerak dada simetris *Vesicular Breath Sound* kanan sama dengan kiri, respirasi 22 kali per menit nadi 90, GCS 9 (E2M4V3). Pasien didiagnosis dengan cedera kepala sedang dengan fraktur mandibula. Penatalaksanaan yang diberikan adalah *Intra Vena Fluid Drip (IVFD)* Ringer Solution 10 tetes/menit (makro), mannitol drips 70cc/6jam, inj. Ceftriaxon 500mg/12jam, inj. ranitidine 25mg/12jam, paracetamol drips 500mg/8jam dan ORIF sebagai penatalaksanaan fraktur mandibula. Diagnosis fraktur mandibula ditegakkan berdasarkan temuan klinis. Tujuan penatalaksanaan fraktur mandibula adalah mengatur oklusi gigi, memerlukan stabilisasi dan mengembalikan maksilomandibular pretraumatik. ORIF pada kasus fraktur simfisis dan parasimfisis berupa pemasangan miniplat dan skrup untuk fiksasi berhasil mengembalikan fungsi estetik dan pengunyahan.

Kata kunci: anak, cedera kepala, fraktur mandibula, penatalaksanaan

ABSTRACT

There are less than 15% cases of facial fractures in children where the incidence increases when the child starts school and reaches its peak when the child enters adolescence. Mandibular fracture is the most common fracture among all facial fractures in children. A 10-years-old girl with decreased consciousness with active bleeding from mouth after a traffic accident. Approximately 3 hours before entering the hospital when the patient crossed the road suddenly came a motorcycle with high speed crashing into the patient, then the patient fell with an unknown mechanism. History of nausea and vomiting is denied, bleeding from mouth detected, no sign of nose and ear bleeding. From the results of the primary survey, there were gargling, Vesicular Breath Sound, right and left chest symmetrical movement, respiration 22 times per minute, pulse 90, GCS 9 (E2M4V3). Patients are diagnosed with moderate head injury with mandibular fractures. Management given is IVFD Ringer Solution 10 drops / minute (macro), mannitol drips 70cc / 6 hours, inj. Ceftriaxon 500mg / 12h, inj. ranitidine 25 mg / 12 hours, paracetamol drips 500 mg / 8 hours and ORIF as a mandibular fracture management. Diagnosis of mandibular fractures is based on clinical findings. The purpose of managing mandibular fracture is to regulate dental occlusion, requiring stabilization and restoring pretraumatic maxillomandibular. Open Reduction and Internal Fixation (ORIF) in the case of symphysis and parasymphysis fractures in the form of miniplate and screw for fixation managed to restore aesthetic and masticatory functions.

Keywords: child, head injury, mandibular fracture, management.

¹Mahasiswa Program Studi Pendidikan Dokter, Fakultas Kedokteran, Universitas Sumatera Utara

²Departemen Bedah Plastik dan Rekonstruksi Rumah Sakit Haji Adam Malik Medan



PENDAHULUAN

Mandibula memberikan kontribusi dalam stabilitas saluran nafas, berbicara, mengunyah dan sangat menentukan bentuk wajah bagian bawah. Terdapat kurang dari 15% kasus fraktur wajah pada kelompok usia anak yang mana kejadiannya semakin meningkat disaat anak mulai sekolah dan mencapai puncaknya saat anak memasuki masa remaja.^[1-3] Fraktur mandibula merupakan fraktur yang paling sering diantara semua fraktur wajah pada anak. Lokasi fraktur mandibular pada pediatrik yang paling sering yaitu bagian condylar, diikuti simfisis/parasimfisis, angulus dan korpus. Penyebab utama fraktur mandibula pada pediatrik seperti jatuh dari ketinggian, kecelakaan lalu lintas, kasus kekerasan pada anak, dan lainnya.^[4-7]

Faktor penting dalam pemeriksaan diagnostik fraktur mandibula meliputi evaluasi oklusi pada pasien, dengan cara meminta pasien untuk menggigit sangat efektif dan sensitif pada kejadian akut.^[8,9] Tes subjektif maloklusi yang dilakukan pasien harus dianggap serius. Jika pada pasien yang diintubasi, dibius atau tidak dapat berkomunikasi, maka dapat dipakai catatan gigi geligi sebelumnya.^[10-12]

Pada pemeriksaan dilakukan palpasi bimanual pada lokasi fraktur untuk memeriksa mobilitas fragmen. Luka intraoral, cedera jaringan lunak merupakan faktor penting yang dapat menyebabkan peningkatan resiko infeksi. Ekimosis pada dasar mulut sebagai patognomonik klasik pada fraktur mandibula. ORIF adalah metode yang direkomendasikan pada fraktur simfisis/parasimfisis untuk menjamin stabilitas lokasi fraktur.^[4,5]

ILUSTRASI KASUS

Anamnesis

An. NV, perempuan, usia 10 tahun datang ke Rumah Sakit H. Adam Malik, Medan dengan penurunan kesadaran disertai dengan perdarahan aktif yang

keluar dari mulut setelah kecelakaan lalu lintas. Kurang lebih dialami 3 jam sebelum masuk Rumah Sakit saat pasien menyeberang jalan tiba-tiba datang sepeda motor dengan kecepatan tinggi menabrak pasien, lalu pasien terjatuh dengan mekanisme yang tidak diketahui. Riwayat mual dan muntah disangkal, ditemukan perdarahan aktif dari mulut, tidak ditemukan perdarahan dari hidung dan telinga. Pasien ditransportasikan dari tempat kejadian perkara ke Rumah Sakit H. Adam Malik dan diberikan resusitasi.

Pemeriksaan Fisik

Status Presens

Sensorium : Sopor
Tekanan darah : 120/80 mmHg
Frekuensi jantung : 90 x/menit
Frekuensi napas : 22 x/menit
Temperatur : 36.8 °C
Anemis (-), ikterik (-), sianosis (-),
dyspnea (-), edema (-)

Primary survey

Airway : Gargling (+)
Breathing : Bentuk dan gerak dada simetris, Vesicular Breath Sound kanan sama dengan kiri, respirasi 22 kali per menit
Circulation : Nadi 90 kali/menit
Disability : GCS 9 (E2M4V3), pupil bulat isokhor Ø 3 mm kiri sama dengan kanan, reflex cahaya +/-, parese -/-.

Secondary survey

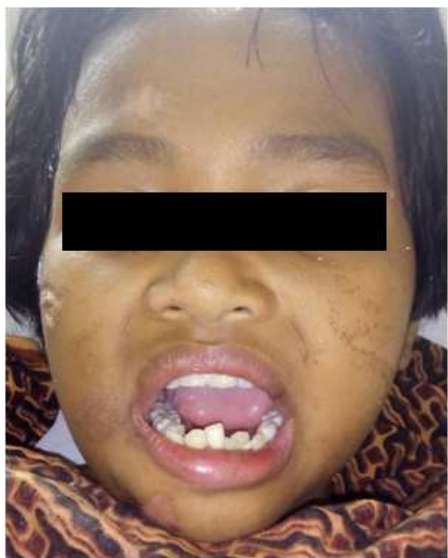Pada pemeriksaan ditemukan banyak luka abrasi pada wajah dan kedua kaki. Status Generalisata ditemukan turgor kulit baik, Kepala wajah asimetris, ditemukan edema, hematoma dan laserasi pada pipi kanan, konjungtiva tidak anemis, sklera tidak ikterik, tekanan vena jugular tidak meningkat, KGB submandibular tidak teraba dan tidak sakit, bentuk dan



gerak dada simetris, retraksi dada tidak dijumpai, ronchi dan *wheezing* tidak dijumpai, bunyi jantung regular, abdomen soepel, peristaltik usus positif normal, ekstremitas akral hangat, *capillary refill time* (CRT) kurang dari 2 detik.

Status Lokalisata

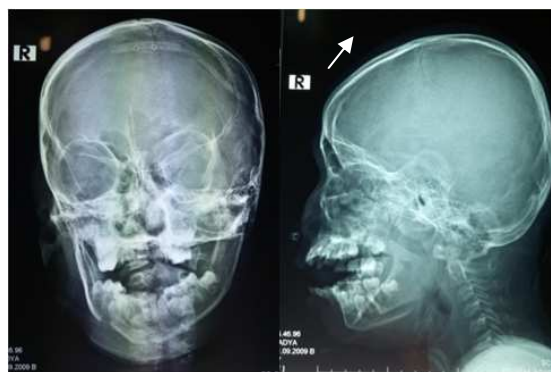Status lokal dengan wajah asimetris, tampak luka robek terbuka pada pipi kanan dengan ukuran 3x1 cm dan pada dagu kanan dengan ukuran 2x1 cm, edema dan hematoma pada pipi kanan, terdapat banyak luka abrasi pada wajah. Pada pemeriksaan intraoral dijumpai perdarahan aktif dan maloklusi pada gigi rahang bawah, dan pada palpasi dijumpai posisi mandibula yang tidak stabil.



Gambar 1. Tampak wajah asimetris, deviasi mandibular

Pemeriksaan Penunjang

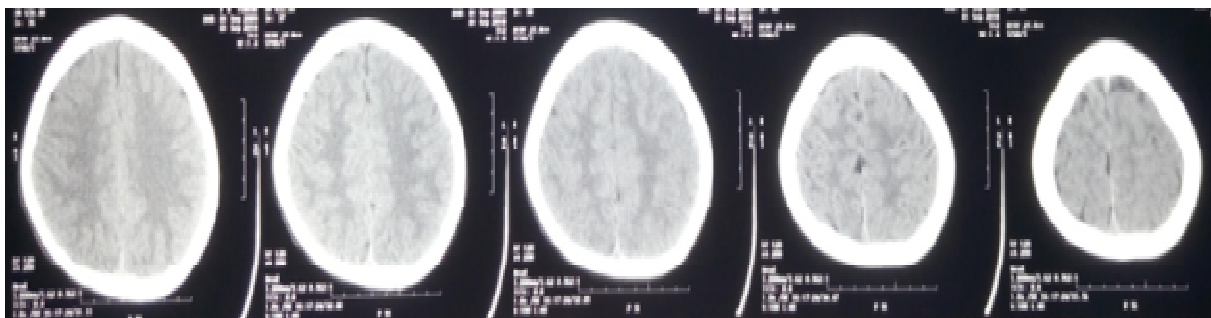
Setelah dilakukan pemeriksaan klinis kemudian dilakukan pemeriksaan penunjang berupa pemeriksaan laboratorium darah, foto toraks, foto polos kepala, cervical, CT scan Kepala dan 3D midface. Foto polos kepala menunjukkan tulang-tulang kalvaria normal, keadaan normal pada bibir, vestibulum, fraktur pada corpus mandibula kanan. Foto CT Scan Kepala tampak lesi hiperdens pada interhemisferik.



Gambar 2. Foto polos kepala. Tampak garis fraktur pada parasimfisis mandibula kanan

Diagnosis Kerja

Bagian Bedah Saraf mendiagnosa cedera kepala sedang dengan perdarahan interhemisferik, lalu dilakukan prinsip penatalaksanaan cedera kepala sedang sesuai ATLS (*Advanced trauma Life Support*), dimulai dengan *primary survey*, resusitasi dan penatalaksanaan, *secondary survey* dan stabilisasi.

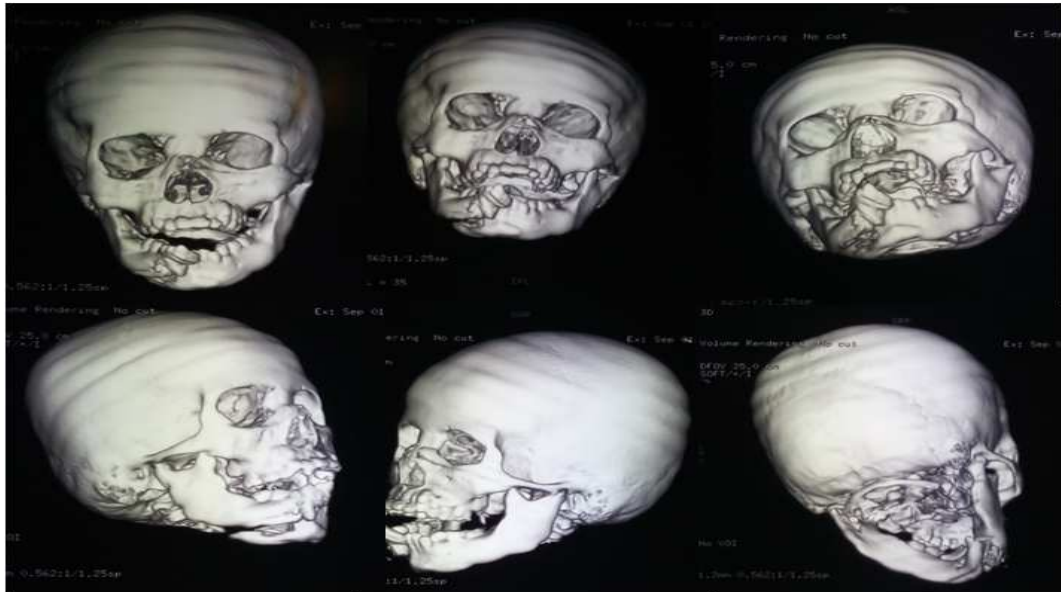


Gambar 3. Foto CT Scan Kepala. Tampak lesi hiperdens interhemisferik



Bagian Bedah Plastik mendiagnosa fraktur kominutif parasimfisis mandibula kanan. Setelah cedera kepala teratasi dan kondisi pasien stabil lalu direncanakan

untuk dilakukan ORIF dengan pemasangan miniplat dan *screw* untuk fiksasi fraktur pada daerah fraktur di parasimfisis mandibula kanan.



Gambar 4. Foto 3D *Midface*. Tampak fraktur kominutif pada parasimfisis mandibula kanan

Penatalaksanaan

- IVFD *Ringer Solution* 10 tetes/menit (makro)
- Mannitol *drips* 70cc/6jam
- Inj. Ceftriaxon 500mg/12jam
- Inj. Ranitidine 25mg/12jam
- Paracetamol *drips* 500mg/8jam

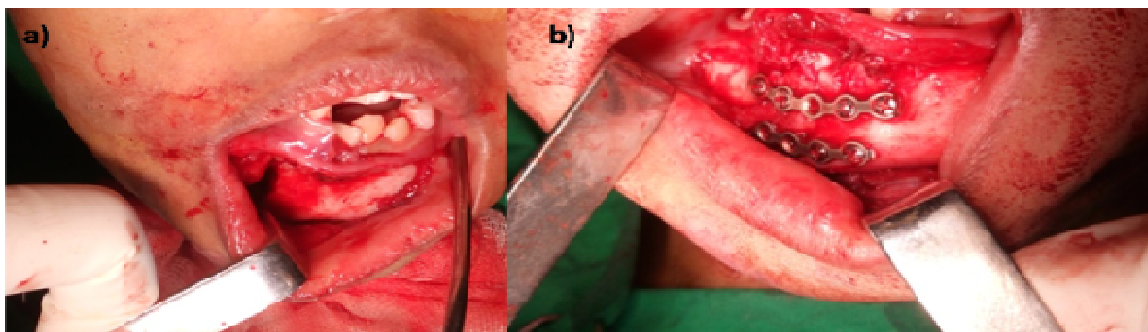
setelah rawatan PICU selama 5 hari dan dipindahkan ke ruangan biasa dan dilakukan perencanaan ORIF (*open reduction internal fixation*) elektif oleh bagian bedah plastik.

Rencana

Prosedur ORIF ^{a/i} fraktur parasimfisis mandibula.

Follow Up

Kondisi pasien membaik, kesadaran naik menjadi *compos mentis*



Gambar 5. Prosedur *Open Reduction Internal Fixation* (ORIF). A) Tampak garis fraktur pada parasimfisis mandibula kanan. B) Tampak reposisi fraktur, dan pemasangan miniplate di daerah fraktur parasimfisis mandibula kanan.



DISKUSI

Penatalaksanaan cedera kepala sedang sesuai ATLS (*Advanced trauma Life Support*), dimulai dengan *primary survey*.^[11,14] Gangguan jalan nafas merupakan hasil dari perdarahan berlebihan dari sumber saluran nafas bagian atas, muncul ketika dasar mulut dan lidah kehilangan sokongan akibat fraktur mandibula, jika terdapat perdarahan massif, maka seharusnya jalan nafas dikelola lebih dahulu resusitasi dengan intubasi emergensi dan penatalaksanaan, *secondary survey* dan stabilisasi.^[15,16] Setelah pasien stabil kemudian dilanjutkan penatalaksanaan fraktur mandibula dengan ORIF dengan pemasangan *screw*. Tujuan penatalaksanaan fraktur mandibula adalah mengatur oklusi gigi.^[17-19] Fiksasi maxillomandibular dapat dilakukan dengan penggunaan *Erich arch bars*, *hybrid arch bars*, *intermaxillary fixation screw*, *circummandibular wire* dan *piriform*, dan *orthodontic brackets* dengan pengait.^[1] Fraktur mandibula yang stabil tanpa bukti maloklusi mungkin dapat ditangani oleh non-bedah, dengan makanan yang tidak memerlukan pengunyahan dalam 4-6 minggu, tetapi sebagian besar fraktur mandibula memerlukan stabilisasi dan mengembalikan maksilomandibular pretraumatik.^[4]

Fraktur mandibula anterior sering sekunder akibat gaya yang berasal dari posterior, maka harus selalu dicurigai fraktur mandibula yang bersamaan dengan cedera tulang servikal akibat hiperekstensi leher.^[20] ORIF umumnya merupakan pilihan untuk fraktur simfisis dan parasimfisis mandibula. Insisi dan diseksi bagian bawah sulkus gingivobuccal memperlihatkan bagian fraktur.^[17,18]

Fiksasi fraktur simfisis dan parasimfisis dengan *miniplate* dan *screw* perlu memperhatikan usia pasien, keadaan pertumbuhan dan perkembangan gigi,

bentuk anatomi, bentuk gigi, pemakaian alat dan masa penyembuhan.^[21] Selain itu juga harus dipertimbangkan faktor-faktor lain seperti ukuran mandibula yang lebih kecil dalam kaitannya dengan elastisitas tulang, potensi osteogenik dan tingkat penyembuhan.^[22-25] Mikro plat titanium yang menggunakan skrup berada di luar korteks dapat membuat stabilitas yang baik. Teknik yang sederhana dan mudah dilakukan, mengurangi waktu bedah, nyeri, dan edema.^[26,27]

Teknik bedah dilakukan dengan anestesi umum melalui intubasi nasotrakeal. *Arch bars* diaplikasikan pada gigi atas dan bawah. Fraktur didekati melalui insisi vestibular intraoral.^[28-31] Flap mucoperiosteal diangkat untuk mengekspos garis fraktur. Garis fraktur direposisi menggunakan dua microplate titanium dan skrup. Pelat pertama dan plat kedua diamankan dengan sekrup dikencangkan di setiap fragmen. Stabilitas lokasi fraktur diperiksa secara manual dan memastikan hubungan gigi atas dan bawah dalam keadaan baik.^[24,27]

Evaluasi klinis setelah satu minggu, satu sampai tiga bulan setelah operasi. Untuk evaluasi radiografi, foto panoramik standar dapat dilakukan untuk semua anak pada hari kedua pasca operasi, satu sampai tiga bulan untuk mengevaluasi keakuratan reduksi segmen.^[32,33] Kuantitatif computed tomography (CT) dilakukan untuk mendeteksi jumlah kepadatan mineral tulang pada garis fraktur untuk mengevaluasi penyembuhan tulang setelah satu sampai tiga bulan.^[26,27]

Tingkat komplikasi fraktur mandibula berkisar antara 7 hingga 29% dan berhubungan dengan keparahan fraktur, lokasi cedera, dan jumlah lokasi yang terlibat.^[33-36] Komplikasi yang paling umum termasuk infeksi, osteomyelitis, nonunion, malunion, dan kegagalan menutupnya luka. Kejadian komplikasi jarang pada anak-anak, yang kebanyakan terkait dengan infeksi.^[37-40] Dalam beberapa penelitian, kejadian nonunion paling umum di korpus mandibula dan



dikaitkan dengan reduksi atau stabilisasi yang tidak adekuat dan fraktur multipel, terdapatnya faktor risiko medis atau sosial.^[41-46] Maloklusi secara fungsional merupakan komplikasi pasca operasi dan paling sering karena teknik kesalahan dalam penempatan fiksasi.^[47-50]

KESIMPULAN

Fraktur mandibula pada anak dengan cedera kepala memerlukan kerjasama antara Bedah Saraf dan Bedah Plastik. Sesuai *Advanced trauma Life Support* (ATLS) pada cedera kepala sedang dimulai dengan *primary survey*, *secondary survey* dan stabilisasi. *Open Reduction and Internal Fixation* (ORIF) pada kasus fraktur simfisis dan parasimfisis berupa reposisi dengan *intermaxillary fixation screw* untuk fiksasi berhasil mengembalikan fungsi estetik dan pengunyahan.

DAFTAR PUSTAKA

- [1] Grabb, William, C. Grabb and Smith's Plastic Surgery. Ed ke 7. New York: Little, Brown; 2015;321-3.
- [2] Kalaskar, DM, Butler, PE, Ghali, S. Textbook of Plastic and Reconstructive Surgery. Ed ke 1. London: UCL Press. 2016;200-21.
- [3] Brar, R, Goel, M, Arora, KS, Mankel, H. Management of Mandibular Symphyseal Fracture : A Case Report, J Res Adv Dent. 2016;5(3):298-300
- [4] Pickrell BB, Serebrakian AT, Maricevich RS. Mandible Fractures. *Seminars in Plastic Surgery*. 2017;31(2):100-107. doi:10.1055/s-0037-1601374
- [5] AO Foundation. AO Surgery reference. Available at: <https://www2.aofoundation.org/>. Accessed September 17, 2018.
- [6] Singh AK, Sharma NK, Verma V, Pandey A. Open Cap Splint Fixation with Circum Mandibular Wiring still best method in Management of Pediatric Mandibular Fracture. J Dentofacial Sci. 2014;3(4):55-8.
- [7] Grewal P, Bodh M, Kumar A, Namdev R, Dutta S. Fixation alveolar fracture of mandible using modified wire composite splint 3 (WCS): noninvasive alternative in mixed dentition period. International journal of advances in case 2015;2(23):1356-9.
- [8] Malik NA. Textbook of oral and maxillofacial surgery. Ed ke 3., New Delhi: Jaypee BMP; 2012:3.
- [9] Marchiori EC, Santos Se, Asprino L, Moraes m, William R. Occurrence of dental avulsion and associated injuries in patients with facial trauma over a 9 year period. Oral maxillofac surg 2013;17:119-26.
- [10] Guven, Y, Zorlu, S, Cankaya, AB, Aktoren, O, Gencay, K. A Complex Facial Trauma Case with Multiple Mandibular Fractures, and Dentoalveolar Injuries. Case Reports in Dentistry. 2015. vol. 2015. Article ID 301013:1-6.
- [11] Advanced trauma life support (ATLS): the ninth edition. J Trauma Acute Care Surg. 2013 May;74(5):1363-6. doi: 10.1097/TA.0b013e31828b82f5.
- [12] Mehboob B, et al. Pattern and management of palatine bone fractures. Pakis Oral & Dental Jour. 2014; 34(1).
- [13] Vellore KP, Gadipelly S, Duta B, Bhaskar, RV, Ram S. Circum mandibular wiring of symphysis fracture in five year old child. Hindawi publishing corporation case report in dentistry; 2013.
- [14] Zandi M, Hoseini SRS. The relationship between head injury and facial trauma : A case-control study. Oral Maxillofac Surg 2013; 17: 201-7.
- [15] Satyanegara, Arifin MZ, Hasan RY, Abubakar S, Yuliatr N, Prabowo H, et al, eds. Ilmu bedah saraf Satyanegara. Ed ke 5. Jakarta: PT Gramedia Pustaka Utama, 2014: 313, 322, 337, 340-1.



- [16] ACS COT. Advanced trauma life support ATLS student course manual. Ed ke 9. Illinois: American College of Surgeons, 2012: 149, 155-6.
- [17] Agnihotri A, Prabhu S, Thomas S. A comparative analysis of the efficacy of cortical screws as lag screws and miniplates for internal fixation of mandibular symphyseal region fractures: a randomized prospective study. *Int J Oral Maxillofac Surg* 2014;43(1):22-28.
- [18] Gutta R, Tracy K, Johnson C, James LE, Krishnan DG, Marciani RD. Outcomes of mandible fracture treatment at an academic tertiary hospital: a 5-year analysis. *J Oral Maxillofac Surg* 2014;72(3): 550-558.
- [19] Perry M, Holmes S. Atlas of operative maxillofacial trauma surgery. London. Spinger; 2014. 681 – 682.
- [20] Katsarelis H, Lees T, McLeod NMH. Mandibular fractures towards a national standard for time to theatre - national audit by the BAOMS Trauma Specialist Interest Group. *Br J Oral Maxillofac Surg*. 2016; 54(7):796-800.
- [21] Pagadala S, Tadikonda DC. An overview of classification of dental trauma. *IAIM* 2015;2(9):157-64
- [22] Ebrahim S, Montoya L, Busse JW, et al. The effectiveness of splint therapy in patients with temporomandibular disorders: a systematic review and meta-analysis. *J Am Dent Assoc* 2012; 143:847
- [23] Wakuloba G, Mahallawy A, Ragab H. Evaluation of dynamic compression miniplates in treatment of mandibular angle fractures using trocar. *ADJ* 2015;40: 86-93.
- [24] Balasubramanian S, Kumaravelu C, Elavenil P, Krishnakumar Raja V B. Solitary lag-screw fixation for mandibular angle fractures: Prospective study. *SRM J Res Dent Sci* 2014; 5:180-5
- [25] Bhatnagar A, Bansal V, Kumar S, Mowar A. Comparative analysis of osteosynthesis of mandibular anterior fractures following open reduction using 'Stainless Steel Lag Screws and Mini Plates'. *J maxillofac Oral Surg* 2013; 12:133-9.
- [26] Elhussein, MS, Sharara, AA, Ragab, HR. A Comparative Study of Cortical Lag Screws and Miniplates for Internal Fixation of Mandibular Symphyseal Region Fractures. *J Alexandria Dent*. 2017;42:1-6.
- [27] Sheta, MS, Shoushan, MM, Hussein, SE. Evaluation of using microplates osteosynthesis for pediatric mandibular fractures. *J Tanta Dent*. 2015;12(3);149-155.
- [28] Rodriguez E, Dorafshar A, Manson P, Georgiade N. Facial fractures. In: Chang J, Neligan P. *Plastic Surgery* 3rd edition. Elsevier, Philadelphia, 2012: 48-88.
- [29] Murray JM. Mandible fractures and dental trauma. *Emerg Med Clin North Am*. 2013; 31(2):553-73.
- [30] Donald A, Jr RL, Editor C, Narayan D. Mandibular fractures. In: Fonseca R, Barber D, Powers M. *Oral and maxillofacial trauma* 4th edition. Elsevier, Philadelphia, 2014: 1-8.
- [31] Goodday RHB. Management of fractures of the mandibular body and symphysis. *Oral Maxillofac Surg Clin North Am*. 2013; 25(4):601-16.
- [32] Suomalainen A, Esmaeili E P, Robinson S. Dentomaxillofacial imaging with panoramic views and cone beam CT. *Insights into imaging* 2015;6:1-16.
- [33] Mathes, SJ, Hentz, VR. *Plastic Surgery: The Head and Neck*. Ed ke 2. Vol 1. US: Saunders Elsevier, 2008:411-2.
- [34] Pandey S, Roychoudhury A, Bhutia O, Singhal M, Sagar S, Pandey RM. Study of the pattern of maxillofacial fractures seen at a Tertiary Care Hospital in North India. *J Maxillofac Oral Surg* 2015; 14(1): 32-3
- [35] Hupp JR. Ellis E., Tucker MR. *Contemporary oral and maxillofacial*



- surgery. Ed ke 6. Missouri: Elsevier Mosby, 2014: 496-9.
- [36] Lee, T, Sawhney, R, Ducic, Y. Miniplate fixation of fractures of the symphyseal and parasymphiseal regions of the mandible: a review of 218 patients. *JAMA Facial Plast Surg*. 2013;15(2):121-5.
- [37] Choonthar MM, Raghothaman A, Prasad R, Pradeep S, Pandya K. Head injury-A maxillofacial surgeon's perspective. *J Clin Diagn Res* 2016; 10(1): 1-3.
- [38] Singh, J, Khadka, R, Chaturvedi, PC, Singh, V, Rai, P. Circummandibular Wiring Made Easy: A case report. *Revista Espanola de Cirugia Oral y Maxilofacial*. 2014; 36(4):191-195.
- [39] Odom EB, Snyder-Warwick AK. Mandible fracture complications and infection: the influence of demographics and modifiable factors. *Plast Reconstr Surg* 2016;138(2):282e-289e
- [40] Holton J, Chung W, Herford A. Trauma surgery. *J Oral Maxillofac Surg*. 2012; 70(11 Suppl 3):162-203.
- [41] Cornelius C, et al. The Comprehensive AOCMF classification system : Mandible Fractures-Level 3 Tutorial. 2014; 68-91.
- [42] Rahpeyma A, Khajehahmadi S, Mehni SB. Treatment of mandibular fractures by two perpendicular mini-plates. *Iranian Journal of Otol*. 2014; 26(1):31-6.
- [43] Rocia F, Boffano P, Bianchi FA, Ramieri G. An 11-year review of dental injuries associated with maxillofacial fracture in Turin, Italy. *Oral maxillofac surg* 2013;17:269-74
- [44] Balaji SM. Textbook of oral and maxillofacial surgery. Ed ke 2. New Delhi: Elsevier, 2013:864-74
- [45] Hupp JR, Ellis E, Tucker MR. Contemporary Oral and Maxillofacial Surgery. Ed ke 6. St.Louis: Mosby Elsevier; 2014:473.
- [46] Krishnan DG. Systematic assessment of the patient with facial trauma. *Oral Maxillofac Surg Clin N AM* 2013; 23(4): 53
- [47] Fonseca, Walker, Barber, Powers, Frost. Oral and maxillofacial trauma. Ed ke 4. Missouri: Elsevier Saunders, 2013: 179-180, 239-40, 298-9, 354, 470, 474.
- [48] Mitchel DA, Kanatas AN. An introduction to oral and maxillofacial surgery. Ed ke 2. Boca Raton: CRC Press, 2015: 233.
- [49] Weinzweig, J. Plastic Surgery Secrets Plus. Ed ke 2. US: Elsevier Health Sciences,2010:217, 281.
- [50] Foseca, RJ, Barber, HD, Powers, MP, Frost, DE. Oral Maxilofacial Trauma. Ed ke 4. Portland:Elsevier Health Sciences 2013:326.