



Toksoplasmosis Serebral pada Pasien dengan HIV/AIDS: Laporan Kasus

Gede Ari Mahendra Mardaningrat^{*1}, Dwiputra Yogi Pramarta², Ni Komang Darmiastini³

¹Rumah Sakit Umum Daerah Kabupaten Buleleng, Buleleng, 81113, Indonesia

²Departemen Ilmu Penyakit Dalam, Rumah Sakit Umum Daerah Kabupaten Buleleng, Buleleng, 81113, Indonesia

³Departemen Radiologi, Rumah Sakit Umum Daerah Kabupaten Buleleng, Buleleng, 81113, Indonesia

*Corresponding Author: arimahendra28@gmail.com

ARTICLE INFO

Article history:

Received 8 November 2023

Revised 15 February 2024

Accepted 29 February 2024

Available online 29 February 2024

E-ISSN: 2686-0864

P-ISSN: 2088-8686

How to cite:

Mardaningrat GAM, Pramarta DY, Darmiastini NK. Toksoplasmosis serebral pada pasien dengan HIV/AIDS: laporan kasus. SCRIPTA SCORE Sci Med J. 2024 Feb 29;5(2):171-6

ABSTRACT

Background: Toxoplasma encephalitis (ET) is the most common opportunistic infection that causes encephalitis or focal cerebral lesions in HIV/AIDS sufferers which occurs in approximately 3% to 40% of patients. **Case Illustration:** A 39 years old male patient was brought to the Emergency Room (IGD) with complaints of weakness in the left hand and leg for 2 days before entering the hospital. Complaints of weakness in the left hand and leg were felt suddenly when the patient was about to move, as well as headaches that seemed to be pressing in almost all areas of the head since the previous month. On physical examination, candidiasis was found in the mouth area and redness on both hands and feet. Lab examination results showed CD4 levels of 68 cells/ μ L and anti-toxoplasma IgG 156.10 IU/mL. CT scan of the head shows several lesions occupying space in the right and left frontal lobes, left basal ganglia, right cerebellar hemisphere. The patient was diagnosed with cerebral toxoplasmosis accompanied by stage IV HIV. **Discussion:** Toxoplasma encephalitis (ET) is a form of central nervous system complication in HIV/AIDS patients. This condition is the most frequent cause of focal intracerebral lesions in patients. Serological examination has an important role in establishing a diagnosis in patients with ET quality. **Conclusion:** Comprehensive management is the key to success in treating patients with toxoplasma encephalitis (ET) accompanied by HIV/AIDS.

Keyword: AIDS, CD4, HIV, Toxoplasma Encephalitis

ABSTRAK

Latar Belakang: Ensefalitis toksoplasma (ET) adalah infeksi oportunistik paling umum yang menyebabkan ensefalitis atau lesi serebral fokal pada penderita HIV/AIDS yang terjadi di sekitar 3% hingga 40% pasien. **Ilustrasi Kasus:** Seorang pasien laki-laki berusia 39 tahun dibawa ke Instalasi Gawat Darurat (IGD) dengan keluhan lemah pada tangan dan kaki kiri sejak 2 hari sebelum masuk rumah sakit. Keluhan lemah pada tangan dan kaki kiri dirasakan mendadak ketika pasien hendak beraktivitas serta nyeri kepala yang seperti tertekan di hampir seluruh area kepala sejak 1 bulan. Pada pemeriksaan fisik ditemukan adanya kandidiasis pada daerah mulut serta kemerahan pada kedua tangan dan kaki. Hasil pemeriksaan lab menunjukkan kadar CD4 68 sel/ μ L dan IgG anti toksoplasma 156,10 IU/mL. CT Scan kepala menunjukkan adanya gambaran beberapa *space occupying lesion* di lobus frontal kanan kiri, basal ganglia kiri, hemisfer cerebellum kanan. Pasien didiagnosis dengan toksoplasmosis serebri disertai dengan HIV stadium IV. **Pembahasan:** Ensefalitis toksoplasma (ET) merupakan bentuk komplikasi sistem saraf pusat pada pasien dengan HIV/AIDS. Kondisi ini adalah penyebab paling sering dari adanya lesi intraserebral fokal pada pasien. Pemeriksaan serologi memiliki peranan penting dalam menegakkan diagnosis pada pasien dengan kecurigaan ET. **Kesimpulan:** Penatalaksanaan yang komprehensif merupakan kunci dari keberhasilan dalam terapi pasien dengan ensefalitis toksoplasma (ET) disertai HIV/AIDS.

Kata Kunci: AIDS, CD4, Ensefalitis Toksoplasma, HIV



This work is licensed under a Creative Commons Attribution-NonCommercial 4.0 International License.

<https://doi.org/10.32734/scripta.v5i2.14312>

1. Latar Belakang

Pusat Pengendalian dan Pencegahan Penyakit (CDC) melaporkan bahwa toksoplasmosis terjadi pada 11% populasi Amerika Serikat (AS), dan dapat mencapai 60% di wilayah tropis.^[1] Di seluruh dunia, terdapat sekitar 13.138.600 kasus koinfeksi *Toxoplasma gondii* (*T. gondii*) pada orang yang hidup dengan HIV/AIDS dengan 87.1% berada di Afrika sub-Sahara.^[2]

Ensefalitis toksoplasma (ET) adalah infeksi oportunistik paling umum yang menyebabkan ensefalitis atau lesi serebral fokal pada penderita HIV/AIDS yang terjadi di sekitar 3% hingga 40% pasien.^[3,4] Komplikasi HIV/AIDS ini hampir selalu terjadi pada pasien yang menderita infeksi *Toxoplasma gondii* yang kronis (laten). Oleh karena itu, pasien yang sejak awal terinfeksi HIV atau AIDS diketahui memiliki antibodi terhadap *T. Gondii* harus dianggap berisiko terkena ensefalitis toksoplasma. Dalam kebanyakan kasus, diagnosis dibuat berdasarkan gejala klinis dan temuan lain pada pemeriksaan CT atau MRI (peningkatan kontras *space occupying lesions* di otak). Studi neuroradiologis akan sangat relevan menunjukkan adanya ensefalitis toksoplasma, namun saat ini diagnosis biasanya ditegakkan dengan ditemukannya Toksoplasma di jaringan otak.^[5]

Pasien HIV/AIDS yang mengalami ensefalitis toksoplasma membutuhkan terapi yang intensif yang dilakukan seumur hidup untuk menekan terhadap perkembangan toksoplasma.^[6] Pada daerah dimana pemeriksaan CT tidak tersedia, diagnosis ditegakkan berdasarkan pada gambaran klinis dan respons terhadap terapi yang diberikan.^[7,8] Sebagian besar kasus toksoplasmosis terjadi di *hemisphere* otak dan ganglia basalis. Hanya ada sedikit laporan mengenai toksoplasmosis yang terjadi pada otak kecil.^[9]

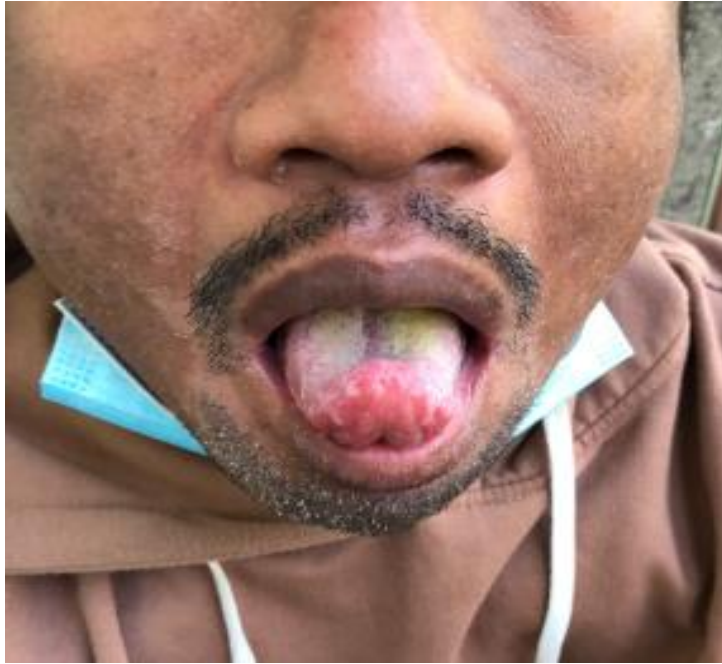Kami menyajikan kasus seorang pria yang mengidap HIV/AIDS dan menderita toksoplasmosis serebelar. Laporan kasus ini dibuat bertujuan untuk meningkatkan pemahaman terkait dengan diagnosis dan juga tatalaksana kasus toksoplasmosis pada pasien dengan HIV/AIDS.

2. Ilustrasi Kasus

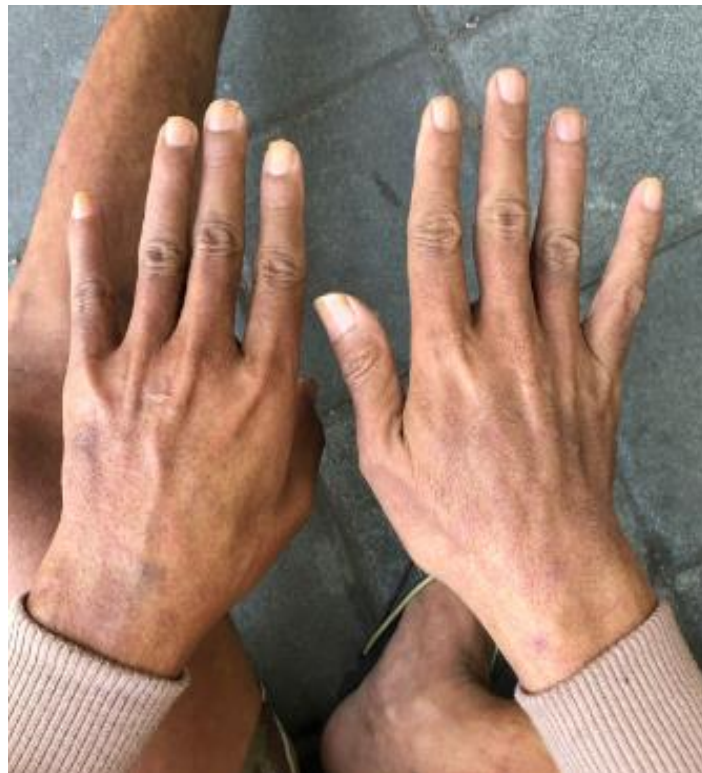Seorang pasien laki-laki berusia 39 tahun dibawa ke Instalasi Gawat Darurat (IGD) dengan keluhan lemah pada tangan dan kaki kiri sejak 2 hari sebelum masuk rumah sakit. Keluhan lemah pada tangan dan kaki kiri dirasakan mendadak ketika pasien hendak beraktivitas. Pasien juga mengeluhkan nyeri kepala yang seperti tertekan di hampir seluruh area kepala sejak 1 bulan. Selain itu terdapat ruam kemerahan pada keempat ekstremitas dan badan yang dirasakan sangat gatal. Keluhan gatal pada awalnya dirasakan pada kedua tungkai yang kemudian menyebar ke badan dan ke tangan. Pasien mengalami penurunan berat badan sekitar 8 kg dalam waktu 1 bulan.

Riwayat penyakit dan pengobatan rutin dikatakan tidak ada. Pasien sehari-hari bekerja sebagai buruh harian lepas, namun saat ini sudah tidak bekerja lagi karena sakit. Pasien sudah pernah menikah 1x dan memiliki 1 orang anak dari hasil pernikahannya tersebut, namun saat ini sudah bercerai. Pasien mengatakan pernah melakukan hubungan dengan tanpa menggunakan pengaman dengan wanita lain. Pasien memiliki riwayat mengkonsumsi alkohol namun saat ini sudah jarang.

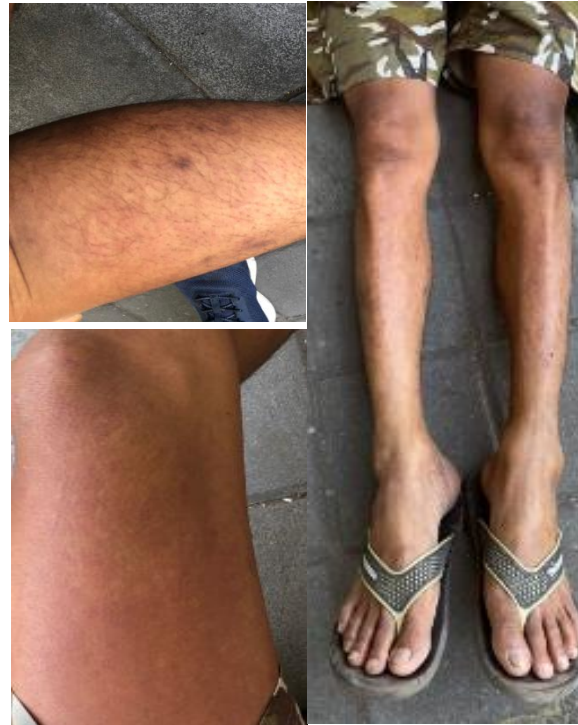Pemeriksaan fisik menunjukkan skor GCS 15 (E₄V₅M₆), tekanan darah 110/60 mmHg, denyut jantung 88x/menit, laju pernapasan 16x/menit, suhu 36,5°C. Selain itu juga ditemukan adanya kandidiasis pada daerah mulut (Gambar 1.), Kemerahan pada kedua tangan dan kaki (Gambar 2 dan 3).



Gambar1. Gambaral oral kandidiasis pada mulut



Gambar2. Gambaran ruam kemerahan pada kedua tangan



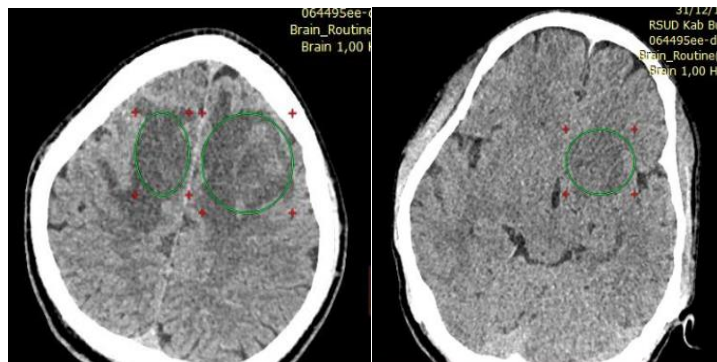
Gambar3. Gambaran ruam kemerahan pada kedua kaki

Hasil pemeriksaan laboratorium didapatkan kadar WBC 6.460 u/L, hemoglobin 13,1 g/dL, trombosit 248.000, BUN 15,3 mg/dL, serum kreatinin 0,7 mg/dL, SGOT 27,2 U/L, SGPT 18,9 U/L, sifilis non-reaktif, anti HbsAg non-reaktif, anti HCV non reaktif, CD4 68 sel/ μ L dan IgG anti toksoplasma 156,10 IU/mL (Tabel 1). CT Scan kepala menunjukkan adanya gambaran beberapa *space occupying lesion* di lobus frontal kanan kiri, basal ganglia kiri, hemisfer *cerebellum* kanan sebagaimana tampak pada Gambar 4.

Tabel 1. Hasil Pemeriksaan Laboratorium Pasien

Parameter	Hasil	Batas Normal
WBC	6,46	4.00-12.00 $10^3\mu$ L
Hemoglobin	13,1	12.0 – 16.0 g/dL
Platelet	248	150 – 440 $10^3\mu$ L
SGOT	27,2	13 – 35 U/L
SGPT	18,9	7 – 35 U/L
BUN	15,3	6 – 20 mg/dL
SC	0,7	0.68 – 1.1 mg/dL
Syphilis	Non-Reaktif	Non-Reaktif
HbsAg	Non-Reaktif	Non-Reaktif
Anti HCV	Non-Reaktif	Non-Reaktif
Virocheck	Reaktif	Non-Reaktif
StandarQHIV	Reaktif	Non-Reaktif
TURK Lab	Reaktif	Non-Reaktif
CD4	68	500-1500 sel/ μ L
IgG Anti Toksoplasma	156,10 (Reaktif)	Non-Reaktif

Pasien didiagnosis dengan toxoplasmosis serebri disertai dengan HIV stadium IV. Selama perawatan pasien diberikan infus NaCl 0,9% 14 tetes per menit, mecobalamin 2x500 μ g melalui intravena, kotrimoksazol 1x960 mg, klindamisin 4x600 mg dan asam folat 2x1 mg peroral. Terapi ARV berupa tenofovir, lamivudine, dan dolutegravir (TLD) diberikan setelah pasien menjalani pengobatan toxoplasmosis selama 2 minggu.



Gambar4. CT Scan kepala menunjukkan adanya gambaran beberapa *space occupying lesion* di lobus frontal kanan dan kiri, basal ganglia kiri, dan hemisfer kanan serebelum.

3. Diskusi

Infeksi HIV dapat menyebabkan penurunan imunitas tubuh secara progresif, sehingga rentan mengalami berbagai macam infeksi dan penyakit lain yang dapat memperburuk kondisi pasien.^[10] Ensefalitis Toksoplasma (ET) merupakan bentuk komplikasi sistem saraf pusat pada pasien dengan HIV/AIDS. Kondisi ini adalah penyebab paling sering dari adanya lesi intraserebral fokal pada pasien. Ensefalitis Toksoplasma merupakan kondisi yang mengancam jiwa sebagai infeksi oportunistik pada pasien dengan HIV/AIDS. Faktor risiko terjadinya ET adalah adanya infeksi *Toxoplasma gondii* sebelumnya dan jumlah CD4+ < 100 sel/ μ L.^[11]

Ensefalitis toksoplasma muncul dengan kumpulan gejala dan tanda, yang dianggap menjadi patognomonik pada pasien HIV/AIDS. Gejala ET yang dapat ditemukan pada pasien dimulai dari lesu hingga koma, ataksia hingga hemiparesis, kehilangan ingatan hingga demensia berat, dan kejang fokal hingga kejang umum. Pada kasus AIDS stadium lanjut dan stadium terminal lebih mungkin mengalami gangguan neurologis dibandingkan pasien AIDS tahap awal dengan 10,5% pasien mengalami gangguan neurologis yang jelas seperti kelainan neurologis fokal, termasuk kelumpuhan saraf kranial, hemiparesis dan paraparesis. Ketika infeksi human immunodeficiency virus (HIV) berkaitan dengan demensia yang berkembang perlahan dan hilangnya kesadaran, toksoplasmosis biasanya akan menyebabkan terjadinya penurunan kondisi mental yang akut.^[12]

Dalam penelitian yang dilakukan oleh Ho dkk, daerah sistem saraf pusat yang paling sering terkena dampak pada ET adalah hemisfer otak, diikuti oleh ganglia basalis, otak kecil, dan batang otak. Dalam studi otopsi terhadap 23 pasien ET, ganglia basalis adalah daerah yang paling sering terkena.^[13] Pemeriksaan CT-Scan kepala pada pasien dengan ensefalitis toksoplasma (ET) menunjukkan gambaran menyerupai cincin yang multipel pada 70-80% kasus. Pada pasien dengan AIDS yang telah terdeteksi dengan IgG *Toxoplasma gondii* dan gambaran cincin yang multipel pada CT scan terjadi pada 85% kasus ET.^[14]

Pasien HIV dengan CD4 < 100sel/ μ L dengan serologis toksoplasma yang positif perlu mendapatkan profilaksis primer. Kortimoksazol 960mg diberikan sebagai profilaksis *Pneumocystis jirovecii* pneumonia (PCP). Pemberian profilaksis terhadap ET dapat dihentikan pada pasien dewasa yang telah menerima ARV dan CD4 > 200sel/ μ L selama 3 bulan berturut-turut. Pada fase akut, terapi yang dapat digunakan adalah pirimetamin ditambah dengan sulfadiazin. Asam folinat (leukovorin) dapat diberikan untuk mengurangi toksisitas akibat pirimetamin. Terapi alternatif yang direkomendasikan pada pasien yang tidak dapat menerima sulfadiazin atau tidak berespons terhadap terapi lini pertama adalah kombinasi pirimetamin dengan klindamisin. Pasien umumnya akan memberikan respons klinis yang baik setelah 14 hari menjalani terapi fase akut. Pemberian terapi akut sebaiknya diteruskan selama minimal 3-6 minggu. Setelah menyelesaikan terapi akut, dilanjutkan dengan dosis rumatan kronik, yaitu setengah dari dosis yang diberikan saat terapi fase akut. Terapi rumatan diberikan hingga CD4 > 200sel/ μ L selama 6 bulan berturut-turut setelah pemberian ARV. Pada umumnya inisiasi ARV 2-3 minggu setelah diagnosis dan terapi ensefalitis toksoplasma.^[15-17]

4. Kesimpulan

Ensefalitis toksoplasma (ET) merupakan bentuk komplikasi sytem saraf pusat pada pasien dengan HIV/AIDS. Kondisi ini adalah penyebab paling sering dari adanya lesi intraserebral fokal pada pasien. Pemeriksaan serologi memiliki peranan penting dalam menegakkan diagnosis pada pasien dengan kecurigaan ET. Penatalaksanaan yang komprehensif merupakan kunci dari keberhasilan dalam terapi pasien dengan ensefalitis toksoplasma (ET) disertai HIV/AIDS.

Referensi

- [1] Parasites-Toxoplasmosis (Toxoplasma infection): Epidemiology & risk factors. (2018).
- [2] Wang Z-D, Wang S-C, Liu H-H, et al.: Prevalence and burden of Toxoplasma gondii infection in HIV-infected people: a systematic review and meta-analysis. *Lancet HIV*. 2017, 4: e177-88.
- [3] Sonnevile R, Magalhaes E, Meyfroidt G: Central nervous system infections in immunocompromised patients. *Curr Opin Crit Care*. 2017, 23:128-33.
- [4] Vidal JE: HIV-related cerebral toxoplasmosis revisited: current concepts and controversies of an old disease.
- [5] *Int Assoc Provid AIDS Care*. 2019, 18:2325958219867315.
- [6] Abbasi Fard S, Khajeh A, Khosravi A, et al.: Fulminant and diffuse cerebral toxoplasmosis as the first manifestation of HIV infection: a case presentation and review of the literature. *Am J Case Rep*. 2020,21: e919624.
- [7] Barman B, Tiewsoh I, Lynrah KG, Wankhar B, Issar NK: Cerebral toxoplasmosis with fever and erythematous macular rash: an initial presentation in an advanced HIV infection. *Trop Parasitol*. 2018, 8:41-4.
- [8] Zoubi MA, Zulficar B, Kulkarni M: Cerebral toxoplasmosis requiring urgent brain biopsy. *IDCases*. 2017, 9:59-61.
- [9] Basavaraju A: Toxoplasmosis in HIV infection: an overview. *Trop Parasitol*. 2016, 6:129-35.
- [10] Flegr J, Prandota J, Sovičková M, Israili ZH: Toxoplasmosis--a global threat. Correlation of latent toxoplasmosis with specific disease burden in a set of 88 countries. *PLoS One*. 2014, 9: e90203.
- [11] Jones JL, Kruszon-Moran D, Rivera HN, Price C, Wilkins PP: Toxoplasma gondii seroprevalence in the United States 2009-2010 and comparison with the past two decades. *Am J Trop Med Hyg*. 2014, 90:1135-9.
- [12] Marcus C, Feizi P, Hogg J, Summerfield H, Castellani R, Sriwastava S, Marano GD: Imaging in differentiating cerebral toxoplasmosis and primary CNS lymphoma with special focus on FDG PET/CT. *AJR Am J Roentgenol*. 2021, 216:157-64.
- [13] Chehrazi-Raffle A, Luu M, Yu Z, Liou F, Kittleson M, Hamilton M, Kobashigawa J: Toxoplasma gondii serology and outcomes after heart transplantation: contention in the literature. *Transplant Proc*. 2015, 47:1949-53.
- [14] Piwowar-Manning E, Fogel JM, Richardson P, et al.: Performance of the fourth-generation Bio-Rad GS HIV Combo Ag/Ab enzyme immunoassay for diagnosis of HIV infection in Southern Africa. *J Clin Virol*. 2015, 62:75-9.
- [15] Han H, Huang Y, Dong Q, Huang Y, Lu J, Wang W, Chen K: Clinical application evaluation of a fourth generation HIV antigen-antibody combination screening assay. *Clin Lab*. 2019,65.
- [16] Mousavi S A, Abna Z, Jahanabadi S, Shahcheraghi S H, Arjmand M. Toxoplasmosis in a Patient with HIV: A Case Report. *Int J Infect*. 2017;4(2): e39405.
- [17] Zhou Y, Liu Y, Wen Y. Primary Toxoplasma gondii infection-associated with hemophagocytic syndrome in a man with HIV infection: a case report. *BMC Infect Dis* 22, 35 (2022).