



Tuberkulosis Gumma pada Pasien Tuberkulosis Paru

Fitri Meutia Donytasari¹, Dina Arwina Dalimunthe^{2*}, Remenda Siregar³

¹Departemen Dermatologi dan Venereologi, Fakultas Kedokteran, Universitas Sumatera Utara, Medan, 20155, Indonesia, 20155

²Divisi Dermatologi Umum, Departemen Dermatologi dan Venereologi, Fakultas Kedokteran, Universitas Sumatera Utara / Rumah Sakit Universitas Sumatera Utara, Medan, Indonesia, 20155

³Divisi Tumor dan Bedah Kulit, Departemen Dermatologi dan Venereologi, Fakultas Kedokteran, Universitas Sumatera Utara / RSUD Dr. Pirngadi, Medan, Indonesia, 20155

*Corresponding Author: dina.arwina@usu.ac.id

ARTICLE INFO

Article history:

Received 10 June 2024

Revised 9 July 2024

Accepted 1 August 2024

Available online 15 August 2024

E-ISSN: 2686-0864

P-ISSN: 2088-8686

How to cite:

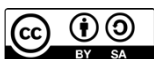Donytasari FM, Dalimunthe DA, Siregar R. Tuberkulosis Gumma pada Pasien Tuberkulosis Paru. SCRIPTA SCORE Sci Med J. 2024 Aug 15;6(1):90-94

ABSTRACT

Background: Tuberculosis (TB) gumma (metastatic tuberculous abscess) is a rare form of cutaneous TB, generally occurring in malnourished and immunocompromised patient. **Case:** A 24 years old man with a chief complaint of ulcers accompanied by a thick pigmented crust on the neck and left abdomen without pain since 3 months ago. Initially, 6 months ago a small skin coloured lump the size of a green bean seed arised on the stomach and neck, not itchy or painful. One month later, the mass got bigger, ulcerated, and pus drainage were seen. The patient was also currently diagnosed with pulmonary TB. Dermatological examination showed an ulcer with a diameter of 10 cm with crusts and pus with irregular edges and hyperpigmentation in the left colli region and an ulcer with a diameter of 15 cm with crusts and pus with irregular edges and hyperpigmentation in the left lumbar region. The results of histopathological examination of the dermis showed fibrocollagenous connective tissue with infiltration of inflammatory lymphocytes and PMN cells, localized clusters of epithelioid cells with central necrosis and Langhans multinucleated giant cells were found. **Discussion:** Gumma tuberculosis is a multibacillary variant of cutaneous TB with a focus on hematogenous spread. Antituberculosis drugs are given according to the phase and the dose is according to the patient's body weight. **Conclusion:** A case of gumma tuberculosis has been reported in an immunocompetent young adult patient with pulmonary tuberculosis. The prognosis in patients is generally good. **Keywords:** Antituberculosis drugs, Cutaneous tuberculosis, Metastatic tuberculous abscess, Tuberculous gumma

ABSTRAK

Pendahuluan: Tuberkulosis (TB) gumma (abses tuberkulosis metastatik) adalah bentuk TB kulit yang jarang, umumnya terjadi pada keadaan malnutrisi dan imunokompromais. **Kasus:** Seorang laki-laki berusia 24 tahun dengan keluhan utama luka borok disertai dengan keropeng hitam yang tebal pada leher dan perut kiri yang tanpa rasa nyeri sejak 3 bulan lalu. Awalnya, 6 bulan yang lalu pasien merasakan adanya benjolan kecil seukuran biji kacang hijau pada perut dan leher yang sewarna kulit dan tidak terasa gatal maupun nyeri. Satu bulan setelahnya benjolan dirasakan semakin membesar kemudian pecah dan mengeluarkan nanah. Pasien saat ini juga didiagnosis dengan TB paru. Dari pemeriksaan dermatologis tampak ulkus dengan diameter 10 cm disertai krusta dan pus dengan tepi ireguler dan hiperpigmentasi pada regio colli sinistra dan ulkus dengan diameter 15 cm disertai krusta dan pus dengan tepi ireguler dan hiperpigmentasi pada regio lumbalis sinistra. Hasil histopatologis dari jaringan regio abdomen dekstra menunjukkan bagian dermis terdiri dari jaringan ikat fibrokologeneus dengan infiltrasi sel-sel radang limfosit dan PMN, setempat tampak kelompokan sel-sel epiteloid dengan nekrosis sentral dan dijumpai Langhans multinucleated giant cell. **Diskusi:** Tuberkulosis gumma merupakan varian multibasiler dari TB kulit dengan fokus penyebaran secara hematogen. Obat antituberkulosis (OAT) diberikan sesuai fase dan dosis disesuaikan dengan berat badan pasien. **Kesimpulan:** Telah dilaporkan satu kasus tuberkulosis gumma pada pasien dewasa muda



This work is licensed under a Creative Commons Attribution-ShareAlike 4.0 International.

<https://doi.org/10.32734/scripta.v5i2.16760>

imunokompeten yang mengalami tuberkulosis paru. Prognosis pada pasien umumnya baik.

Kata Kunci: Abses tuberkulosis metastatik, Obat antituberkulosis, Tuberkulosis kutis, tuberkulosis gumma.

1. Pendahuluan

Infeksi TB pada kulit adalah suatu bentuk manifestasi yang jarang ditemukan, dengan cakupan gambaran klinis yang cukup luas tergantung pada sumber infeksi dan keadaan imunitas pejamunya.¹ Tuberkulosis kutis berjumlah sekitar 1,5% dari semua kasus tuberkulosis ekstraparu. Laennac (1826), menggambarkan dari veruka yang dideritanya sebagai laporan contoh pertama kali TB kutis.² Terjadinya infeksi TB pada kulit dapat melalui inokulasi dari sumber eksogen, melalui autoinokulasi atau penyebaran endogen yang terus menerus, penyebaran hematogen ke kulit, dan tuberkulid.³

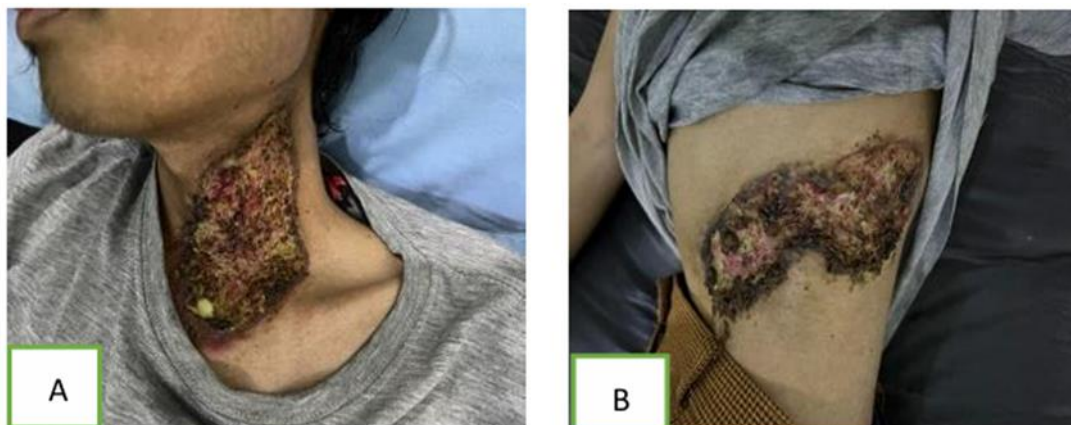
Tuberkulosis gumma, juga dikenal sebagai abses tuberkulosis metastatik, adalah bentuk TB kutis yang tidak biasa dengan kejadian hanya 1–2% dari seluruh kasus TB kutis. Mengingat tingginya prevalensi TB di banyak negara berkembang, angka ini signifikan. Hal ini umumnya ditemukan pada anak-anak kurang gizi dan orang dewasa dengan immunosupresi berat, tetapi kejadiannya pada individu imunokompeten mungkin terjadi.^{4,5}

Diagnosis TB kulit dapat ditegakkan berdasarkan kriteria absolut dan relatif. Kriteria absolut terdiri dari ditemukannya *M. tuberculosis* dari kultur jaringan, inokulasi pada marmut, atau hasil positif pada PCR. Kriteria relatif terdiri dari anamnesis dan manifestasi klinis yang mendukung diagnosis TB kulit, TB aktif yang ditemukan pada organ lain, ditemukannya BTA pada lesi, ditemukannya granuloma tuberkulosis pada pemeriksaan histopatologis, uji tuberkulin positif, dan respon terhadap obat antituberkulosis.⁶

2. Kasus

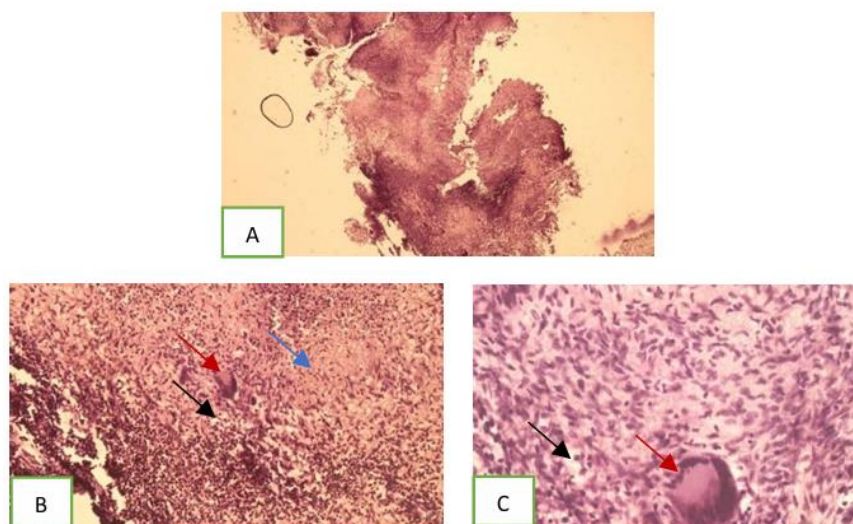
Seorang laki-laki, usia 24 tahun, tidak bekerja, dikonsulkan ke bagian Kulit dan Kelamin oleh divisi Pulmonologi RSUD dr. Pirngadi Medan dengan keluhan utama luka borok disertai dengan keropeng hitam yang tebal pada leher dan perut kiri yang tanpa rasa nyeri sejak 3 bulan lalu. Awalnya, 6 bulan yang lalu pasien merasakan adanya benjolan kecil seukuran biji kacang hijau pada perut dan leher yang berwarna kulit dan tidak terasa gatal maupun nyeri dan pasien membiarkan hal tersebut. Satu bulan setelahnya benjolan dirasakan semakin membesar kemudian pecah dan mengeluarkan nanah. Pasien mengatakan memiliki riwayat batuk lama sejak 1 tahun lalu, sering berkering pada malam hari dan mengalami penurunan berat badan dalam setahun ini. Pasien menyangkal adanya keluhan batuk berdarah. Pasien juga mengatakan bahwa dalam keluarga dan lingkungan kerja pasien tidak ada yang mengeluhkan hal yang serupa. Pasien saat ini sudah terdiagnosis dengan tuberkulosis paru.

Pada pemeriksaan fisik didapatkan keadaan umum tampak sakit sedang, status gizi kurang, tanda vital dalam batas normal, berat badan 37 kg, dan tinggi badan 160 cm. Pada pemeriksaan dermatologis tampak ulkus dengan diameter 10 cm disertai krusta dan pus dengan tepi ireguler dan hiperpigmentasi pada regio colli sinistra dan ulkus dengan diameter 15 cm disertai krusta dan pus dengan tepi ireguler dan hiperpigmentasi pada regio lumbalis sinistra (Gambar 1). Diagnosis banding pada pasien ini adalah tuberkulosis gumma, tuberkulosis kutis verukosa, dan skrofuloderma.



Gambar 1. (A) Tampak ulkus dengan diameter 10 cm disertai krusta dan pus dengan tepi ireguler dan hiperpigmentasi pada regio colli sinistra, (B) Tampak ulkus dengan diameter 15 cm disertai krusta dan pus dengan tepi ireguler dan hiperpigmentasi pada regio lumbalis sinistra.

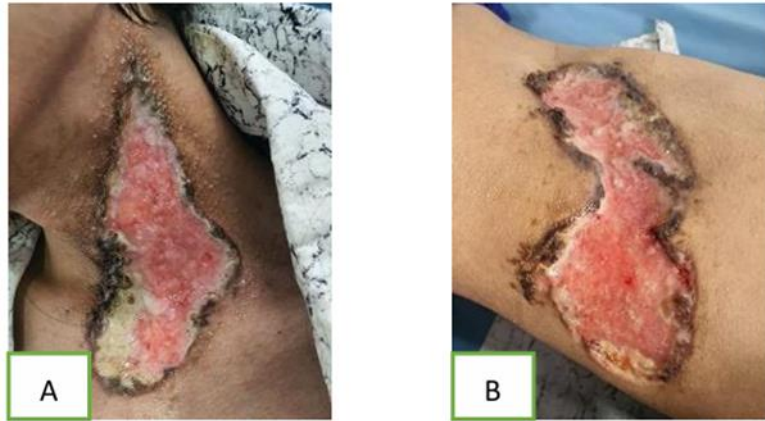Pemeriksaan HIV nonreaktif. Pada hasil pemeriksaan histopatologis dari jaringan regio abdomen dekstra menunjukkan sediaan jaringan kulit tampak dilapisi sel-sel epitel tatah berlapis. Bagian dermis terdiri dari jaringan ikat fibrokologeneus dengan infiltrasi sel-sel radang limfosit dan PMN. Setempat tampak kelompokan sel-sel epiteloid dengan nekrosis sentral dan dijumpai Langhans *multinucleated giant cell*. Dengan kesimpulan suatu *cutaneus tuberculosis* (Gambar 2).



Gambar 2. Histopatologi dari jaringan pada *cutaneus tuberculosis* ditemukan Langhans *multinucleated giant cell* (panah merah) dan sel epiteloid (panah hitam) dengan nekrosis sentral (panah biru). (pembesaran 40x (A), pembesaran 100x (B), pembesaran 400x (C)).

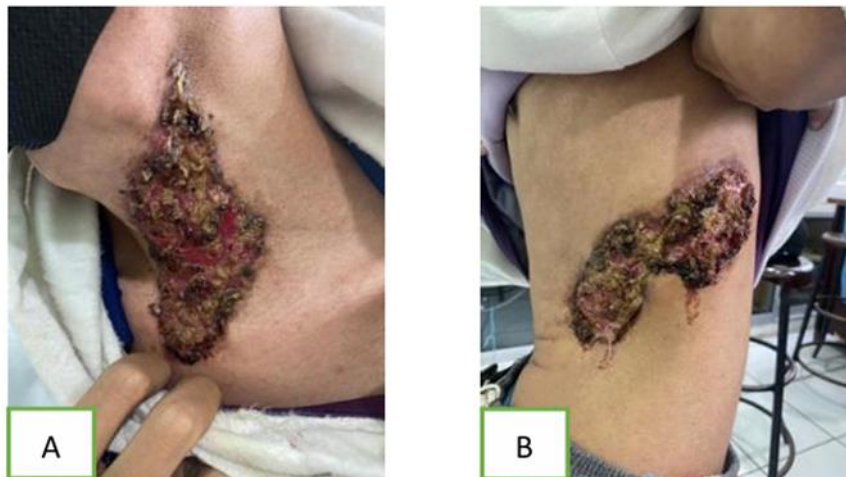
Diagnosis akhir pasien adalah tuberkulosis gumma. Pada pasien diberikan penjelasan mengenai penyakitnya dan mengedukasi untuk meminum obat secara teratur. Tatalaksana farmakologi yang diberikan dari bagian Pulmonologi pada pasien berupa oral antituberkulosis (OAT) 2 tablet 4FDC setiap hari selama 2 bulan, ambroksol 3x1 tablet, salbutamol 2x1 tablet, dan curcuma 3x1 tablet serta terapi dari divisi Kulit dan Kelamin berupa kompres NaCl 0,9% selama 15 menit tiap 4 jam dan pemberian gentamisin zalf 2 kali sehari pada lesi.

Follow-up hari ke-8 setelah pengobatan yang diberikan, pasien masih mengeluhkan adanya sedikit nyeri pada luka borok dan pada pemeriksaan dermatologis tampak ulkus dengan diameter 10 cm disertai pus pada dasar ulkus dan krusta di bagian tepi dengan tepi ireguler dan hiperpigmentasi pada regio colli sinistra dan ulkus dengan diameter 15 cm disertai pus pada dasar ulkus dan krusta di bagian tepi dengan tepi ireguler dan hiperpigmentasi pada regio lumbalis sinistra (Gambar 3). Terapi dilanjutkan. Pasien diperbolehkan untuk pulang dan datang kontrol ke Poliklinik Kulit dan Kelamin 1 bulan setelah pengobatan.



Gambar 3. Follow-up hari ke-8. (A) Tampak ulkus dengan diameter 10 cm disertai pus pada dasar ulkus dan krusta di bagian tepi dengan tepi ireguler dan hiperpigmentasi pada regio colli sinistra, (B) Tampak ulkus dengan diameter 15 cm disertai pus pada dasar ulkus dan krusta di bagian tepi dengan tepi ireguler dan hiperpigmentasi pada regio lumbalis sinistra.

Follow-up 1 bulan setelah pengobatan yang diberikan, pasien datang ke Poliklinik Kulit dan Kelamin dan diketahui bahwa pasien selama perawatan di rumah kurang rutin untuk melakukan kompres pada luka. Pasien mengatakan luka borok sudah tidak nyeri dan ukuran luka mulai mengecil. Pada pemeriksaan dermatologis tampak ulkus dengan diameter 9 cm yang ditutupi krusta tebal disertai jaringan granulasi dengan tepi ireguler pada regio colli sinistra dan tampak ulkus dengan diameter 14 cm yang ditutupi krusta tebal disertai jaringan granulasi dengan tepi ireguler pada regio lumbalis sinistra (Gambar 4). Terapi dilanjutkan. Prognosis pada pasien ini *quo ad vitam dubia ad bonam, quo ad functionam dubia ad bonam, dan quo ad sanationam dubia ad bonam*.



Gambar 4. *Follow-up* 1 bulan. (A) Tampak ulkus dengan diameter 9 cm yang ditutupi krusta tebal disertai jaringan granulasi dengan tepi ireguler pada regio colli sinistra, (B) Tampak ulkus dengan diameter 14 cm yang ditutupi krusta tebal disertai jaringan granulasi dengan tepi ireguler pada regio lumbalis sinistra.

3. Diskusi

Tuberkulosis kutis adalah suatu bentuk manifestasi infeksi kronis bakteri *Mycobacterium tuberculosis*, *Mycobacterium bovis*, atau basil Calmette-Guerin pada kulit.⁷ Tuberkulosis gumma merupakan varian multibasiler dari TB kutis. Tuberkulosis gumma biasanya berupa nodul eritematosa keras, tunggal atau multipel yang tidak nyeri tekan, membentuk abses dingin kemudian lesi pecah dan mengeluarkan isinya atau menetap. Tuberkulosis gumma sering muncul pada anak-anak malnutrisi atau orang dewasa dengan defisiensi imun. Pentingnya mengidentifikasi tuberkulosis gumma dari penyebab abses lain dan jenis TB kulit adalah bahwa hal ini menunjukkan penyebaran hematogen dari TB. Hal ini dapat mengakibatkan keterlibatan banyak sistem organ dan juga perkembangan potensi komplikasi sekunder akibat TB. Juga, fakta bahwa hal ini lebih

sering terjadi pada individu yang immunocompromised menunjukkan kemungkinan kebutuhan untuk menyelidiki imunodefisiensi yang mendasarinya.^{2,8}

Pemeriksaan penunjang pada TB kutis secara umum meliputi uji tuberkulin, uji QuantiFERON-TB Gold (GFT-G), pemeriksaan histopatologi, dan pemeriksaan polymerase chain reaction (PCR).¹ Histopatologi pada kasus tuberkulosis gumma menunjukkan nekrosis yang luas, pembentukan granuloma, dan jumlah basil yang tinggi.⁵

Penatalaksanaan tuberkulosis kutis mengikuti pengobatan tuberkulosis paru dengan durasi pengobatan yang lebih panjang (minimal 12 bulan atau dapat dilanjutkan hingga 2 bulan lesi sembuh). Pengobatan optimal adalah dengan terapi obat kombinasi. Tujuan pengobatan adalah untuk menyembuhkan penyakit, mencegah resistensi obat, mencegah kekambuhan, dan memutuskan rantai penularan. Pengobatan TB dibagi menjadi dua tahap, yaitu tahap awal (fase intensif) dan lanjutan. Panduan OAT disediakan dalam bentuk paket berupa obat OAT-KDT. Tablet OAT-KDT ini terdiri dari kombinasi empat atau dua jenis obat dalam satu tablet. Fase intensif berupa tablet 4KDT mengandung rifampisin 150 mg, isoniazid 75 mg, pirazinamid 400 mg, dan etambutol 275 mg, sedangkan fase lanjutan berupa tablet 2KDT mengandung rifampisin 150 mg dan isoniazid 150 mg. Dosis disesuaikan dengan berat badan pasien.^{9,10}

4. Kesimpulan

Telah dilaporkan satu kasus tuberkulosis gumma pada pasien imunokompeten yang mengalami tuberkulosis paru. Pasien merupakan dewasa muda dan tuberkulosis gumma umumnya memiliki respon terapi yang baik terhadap pemberian OAT.

Daftar Pustaka

- [1] Sethi A. Tuberculosis and Infections with Atypical Mycobacteria. In: Kang S, Amagai A, Bruckner AL, Enk AH, editors. Fitzpatrick Dermatology in General Medicine. 9th edition, Vol2. New York. Mc Graw-Hill, 2019: 2858-69.
- [2] de Brito AC, de Oliveira CMM, Unger DBAA, et al. Cutaneous tuberculosis: epidemiological, clinical, diagnostic and therapeutic update. Anais Brasileiros de Dermatologia. 2022;97(2):129-144.
- [3] Van Zyl L, du Plessis J, Viljoen J. Cutaneous tuberculosis overview and current treatment regimens. Tuberculosis (Edinb). 2015;95:629-38.
- [4] Agarwala N, Mohapatra M, Hassanandani T, et al. Coexistence of tuberculous gumma with tuberculosis oexistence of tuberculous gumma with tuberculosis verrucous cutis (TBVC) in an immunocompetent female. Our Dermatol Online. 2020;11(1):62-64.
- [5] Isoletta E, Ciolfi C, Bonometti A, et al. An atypical presentation of tuberculous gumma heralding a diagnosis of lymph node tuberculosis: Hindsight is 20/20. JAAD Case Reports 2022;24:14-7.
- [6] Gunawan H, Achdiat PA, Hindritiani R, et al. Various Cutaneous Tuberculosis with Rare Clinical Manifestations: A Case Series. International Journal of Mycobacteriology. 2018;7(3):288-291.
- [7] Barbagallo J, Tager P, Ingleton R, et al. Cutaneous Tuberculosis Diagnosis and Treatment. Am J Clin Dermatol. 2002;3(5):319-328.
- [8] Alam MA, Ahmed MN, Khan AH, et al. Metastatic tuberculous abscess: A rare manifestation of cutaneous tuberculosis. IDCases. 2021;26:e01257.
- [9] Perhimpunan Dokter Paru Indonesia. Pedoman diagnosis dan penatalaksanaan tuberkulosis di Indonesia. Jakarta. Perhimpunan Dokter Paru Indonesia; 2021. Diakses dari: <https://klikpdpi.com/bukupdpi/buku-guideline-tb-2021-2/>
- [10] Kementerian Kesehatan Republik Indonesia. Keputusan Menteri Kesehatan Republik Indonesia Nomor HK.01.07/MENKES/755/2019 Tentang Pedoman Nasional Pelayanan Kedokteran Tata Laksana Tuberkulosis. 2019. Diakses https://yankes.kemkes.go.id/unduhuan/fileunduhuan_1610422577_801904.pdf